c2971

Aus der Städtischen Frauenklinik Leipzig
(Direktor: Prof. Dr. med. habil. H. Andreas)
und dem Wissenschaftlich-Technischen Zentrum Medizintechnik
(Direktor: Dr. D. Funke)

Zur Technik der vaginalen Schwangerschaftsunterbrechung mittels der Vakuumexhaustion

Von R. Birke und W. Willgerodt

Mit 4 Abbildungen

Die Zahl der künstlichen Schwangerschaftsunterbrechungen ist in den letzten beiden Jahren auch in der DDR infolge der neuen Instruktionen zum § 11 des Gesetzes über den Mutter- und Kinderschutz und die Rechte der Frau erheblich angestiegen, so daß die Interruptio in manchen Kliniken zu einem alltäglichen Eingriff geworden ist.

Die Gefahren für die Patientin sind bei der herkömmlichen Methode der Ausräumung mittels Kürette und Eifaßzange ziemlich groß. Sie hängen in erster Linie von der Geschicklichkeit und Kritik des Operateurs und vom Alter der Schwangerschaft ab. Gefürchtet sind Perforationen der Uteruswand und Zervixrisse, die durch die Hegar-Dilatation am inneren Muttermund auftreten. Die Letalität des Eingriffs wird mit 0,5 bis 1% angegeben. Entzündliche postoperative Komplikationen treten bis zu einer Schwangerschaftsdauer von 3 Monaten in etwa 15% auf, später kommen sie jedoch wesentlich häufiger vor. Die Blutverluste bei der klassischen Ausräumung können besonders bei fortgeschrittener Schwangerschaft und bei eventuell notwendiger Äther-Narkose beträchtlich sein und damit die Rekonvaleszenz der Patientin verzögern.

Es wurde deshalb nach neuen und gefahrloseren Methoden gesucht. Sie wurden in den Ländern, wo infolge der Anerkennung der sozialen Indikation diese Eingriffe sehr zahlreich durchgeführt werden, hinreichend erprobt.

Bereits 1958 berichteten Wu Yuan-thai und Wu Hien-chen über die Methode der Vakuumexhaustion bei Schwangerschaften. Seit 1960 gibt es zahlreiche Mitteilungen tschechoslowakischer, sowjetischer („Exkochleation") und jugoslawischer Autoren. Ihre Ergebnisse überzeugten uns sofort von der Überlegenheit dieser Methode.

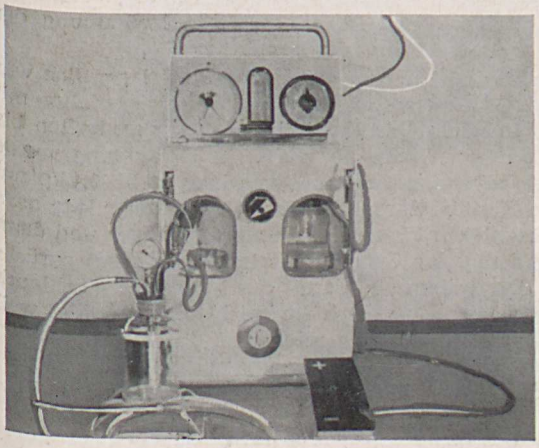

Abb. 1

Abb. 2

Abb. 1. Der Vakuumexhaustor als Zusatzgerät zum Vakuumextraktor der Firma Dorenburg. — Abb. 2. Der abgesaugte Uterusinhalt. Nur die mittlere Schicht enthält die festen Bestandteile des Uterusinhaltes, darüber Blutschaum, darunter Fruchtwasser

Das Prinzip beruht auf der unterschiedlichen Konsistenz der Eiteile und der Uteruswand. Mit einem Metall- oder Glasrohr wird nach entsprechender Dilatation des Zervikalkanals mittels Vakuum das leicht verformbare kindliche Gewebe und die mütterliche Dezidua abgesaugt.

Wir erprobten seit Februar 1966 diese Methode zuerst mit Glaskanülen, die wir uns in Anlehnung an Poukar anfertigen ließen. Als Vakuumquelle benutzten wir anfangs ein chirurgisches Absauggerät und später den Vakuumextraktor der Firma Dorenburg KG, Berlin.

Eine zusätzliche ½-Liter-Sekretflasche wurde dazwischengeschaltet und die Kanüle mit einem Vakuum-Plastikschlauch verbunden. Das Vakuum ist am Absauggerät steuerbar (Handbedienung, später jedoch Fußventil, s. a. Abb. 1 und 2).

Anfangs erwiesen sich die Glaskanülen als vorteilhaft, weil man den Erfolg der Absaugung beobachten konnte. Wir verließen sie aber dann aus folgenden Gründen:

1. Da wir nur relativ starre Polyvinylschläuche zur Verfügung hatten, kam es bei der Reinigung leicht zum Bruch der Kanülen.
2. Das Aufstecken des Schlauches machte Schwierigkeiten.
3. Wegen der Gefahr eines Zervixrisses vom Isthmus versuchten wir mit einem Minimum an Dilatation auszukommen, was uns bei dem dickwandigen Glas nicht sinnvoll erschien.

Die Metallkanülen, die wir jetzt verwenden, haben eine Wandstärke von nur etwa 0,5 mm. Sie sind 200 mm lang, ihre Durchmesser betragen 8, 10, 12 und 14 mm. Die Form entspricht ungefähr einem Hegar-Stift. Die Kupplung zum Schlauch ist aus Metall mit einer eingesetzten Gummiringdichtung.

Das ovaläre Fenster beginnt unmittelbar an der Stirnwand, die verschlossen und abgerundet ist. Die Öffnung muß seitlich angebracht sein, damit auch die Dezidua von den parallel liegenden Uteruswänden mit abgesaugt werden kann, die Kanüle leicht beweglich bleibt und sich nicht im Fundus ansaugt.

Das gesamte Kavum muß locker „ausgetastet" werden. Eine Uterusperforation ist bei dieser Anordnung praktisch ausgeschlossen. Die Öffnung der Kanüle weiter nach unten zu verlegen erscheint uns nicht sinnvoll, weil dabei die Mukosa im Fundus nicht richtig erfaßt werden könnte. Nach Fläming hat sich eine solche Anordnung wegen der Ansammlung von Gewebeteilen und schlechter Reinigungsmöglichkeit ebenfalls als ungünstig herausgestellt. Eine leichte Krümmung der oberen 50 bis 60 mm der Kanüle um etwa 10° hat sich bewährt.

Die Eingriffe wurden in Hexobarbital-Narkose durchgeführt. Gelegentlich war bei schwieriger Dilatation zusätzlich Äther erforderlich. Die Dilatation erfolgte mit Hegar-Stiften (auch halbe Größen) möglichst bis Nr. 15, bei Schwangerschaften bis zur 10. Woche bis Nr. 11, unterhalb der 8. Woche bis Nr. 9. Die Absaugung wurde mit jeweils 1 mm kleineren Kanülen bei einem Vakuum von minus 0,3 bis 0,4 kp/cm² durchgeführt. Die Bewegungen der Kanüle waren etwa so wie bei einer lege artis durchgeführten Kürettage, indem erst leicht bis an den Fundus gegangen und dann die Kanüle entlang der Uteruswand mit der Öffnung bis in den Isthmus zurückgezogen wird. Dort dringt Luft in das System ein, damit das Material im Schlauch weitertransportiert werden kann. Ein Muskelgeräusch darf nicht zu hören sein, weil sich die Eiteile und die Dezidua durch den Sog von selbst von der Wand abheben und durch die Öffnung in die Kanüle schlüpfen. Die Bewegungen der Kanüle müssen langsam und kontinuierlich sein, damit dem Material Zeit zur Ablösung und Verformung bleibt.

Anfangs wurde zur besseren Kontrolle mit der Kürette das Kavum nachgetastet. Später bekommt man ein Gefühl für die Vollständigkeit der Absaugung.

Die bisher in der Literatur angeführten Vorteile konnten vollauf bestätigt werden.

1. Die Blutverluste lagen zwischen 50 und 200 ml, im Durchschnitt bei 100 bis 120 ml. Bei Kürettagen wurden früher bis 800 ml gemessen.
   Bei keiner Interruptio mittels Vakuumexhaustion war bisher eine Bluttransfusion erforderlich.
2. Der Eingriff verläuft sehr schnell. Die Dauer der eigentlichen Absaugung dauerte 1 bis 2 Minuten.
3. Bisher traten keine Verletzungen durch die Exhaustion auf.
4. Infektiöse Komplikationen traten nicht auf. Die Gefahr einer Infektion ist geringer, weil im Kavum weniger Verletzungen an der Uteruswand zustande kommen als bei der Kürette und weil die Kanüle während der Absaugung nicht aus dem Uterus herausgezogen wird.
5. Plazentareste wurden bei geeigneten Fällen, d. h. bei Schwangerschaften bis maximal 12. Woche, nicht gefunden.

Die Grenze der Anwendbarkeit, wo der Eingriff elegant und sicher geht, liegt nach unseren Erfahrungen bei der 10. bis 11. Woche (Abb. 3 und 4). Bei älteren Schwangerschaften gehen die relativ großen kindlichen Skeletteile nicht mehr durch das Fenster der Kanüle hindurch, desgleichen hängt die Plazenta derart klumpig zusammen, daß nur durch vorübergehende Steigerung des Soges (bis auf $-0{,}7$ kp/cm^2) ein Einsaugen der Teile in die Kanüle möglich war.

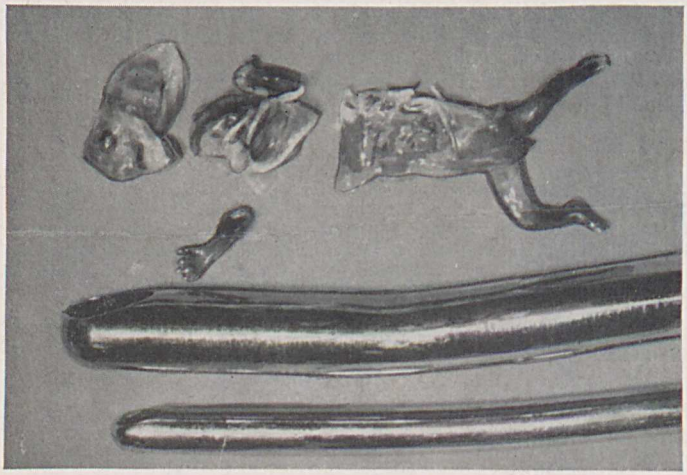

Abb. 3. Abgesaugte kindliche Skeletteile (10. bis 11. Woche); Kanülenaußendurchmesser 14 mm

Die Methode leistet um so mehr, je früher die Interruptio durchgeführt wird. Zur Zeit ist der Weg von der ersten Vorstellung der Schwangeren in der Sprechstunde des Gynäkologen bis zur stationären Aufnahme in der Klinik noch viel zu lang. Zwischendurch müssen die Patientinnen die entsprechenden Gutachten einholen und vor der Kreis- und eventuell Bezirkskommission erscheinen. Die meisten Patientinnen kommen erst in der Mitte oder am Ende des dritten Monats in die Klinik, viele sogar noch später, so daß von uns der Eingriff nunmehr abgelehnt wurde. Aus diesem Grunde war es in der realtiv langen Zeit nur möglich, 78 Patientinnen in unserer Klinik mit der genannten Methode zu behandeln, alle übrigen wurden kürettiert.



Abb. 4. Eine Absaugung der kindlichen Skeletteile (16. Woche) war nicht mehr möglich; Kanülenaußendurchmesser 14 mm

Zusammenfassung

Auf Grund der erhöhten Zahl von Schwangerschaftsunterbrechungen in den Fachkliniken wurde nach einer verbesserten Methode zur Durchführung des Eingriffes gesucht. Als Methode der Wahl ergab sich die Vakuumexhaustion, die methodisch mit ihren Vor- und Nachteilen sowie Begrenzung in der Anwendung beschrieben wird.

Schrifttum

Atanosov, At., Jr. Pener und B. Stojanov, Akuš. i Ginek. (Mosk.) **4**, Nr. 5, 6 415. — Boer, C. H. de, Lancet **1966**, 1355. — Bruchác, Vierik und Sirotny, Čs. Gynaek. **29** (1964) 83. — Cislo, M., K. Nowosad und A. Reszczyński, Zbl. Gynäk. **88** (1966) 156. — Chalupa, M., Zbl. Gynäk. **86** (1964) 1803. — Fläming, C., Zbl. Gynäk. **88** (1966) 1247. — Kiss, O., Geburtsh. u. Frauenheilk. **26** (1966) 38. — Mehlan, K. H., Zbl. Gynäk. **86** (1964) 853. — Poukar, F., Čs. Gynaek. **29** (1964) 87. — Rothe, J., Dtsch. Ges.wesen **21** (1966) 555. — Vojta, M., Služba zdravotnikum **6** (1965) 67.

Anschr. d. Verf.: Dr. med. R. Birke, Städtische Frauenklinik, 701 Leipzig, Eitingonstr. 12
Dr. med. Dipl.-Ing. W. Willgerodt, WTZ Medizinmechanik, 701 Leipzig, Körnerstr. 68

Aus der Universitäts-Frauenklinik Debrecen
(Vorstand: Prof. Dr. A. Árvay)
und dem Entbindungsheim Ujfehértó, Ungarn
(Oberarzt: Dr. Gy. Báló)

Das Dünndarm-Schwannom als Geburtshindernis

Von M. Görgey und Gy. Báló

Mit 1 Abbildung

Eine genitale oder extragenitale Geschwulst in der Bauchhöhle wird als Geburtshindernis im allgemeinen nur selten wahrgenommen. Die beschriebenen Fälle sind meist genitalen Ursprungs (Uterusmyom, Ovarialzyste). In manchen Fällen können eine extragenitale Geschwulst oder andere Veränderungen auch als Hinder-